令和７年４月２５日

報道関係者各位

国立大学法人北海道国立大学機構
帯広畜産大学

犬の僧帽弁閉鎖不全症に伴う肺高血圧症を改善するための外科的治療の有効性を検証
～術後多くの症例で症状改善と長期生存を確認～

【リリース概要】

帯広畜産大学とフロリダ大学の研究チームは、僧帽弁閉鎖不全症に起因する肺高血圧症を有する犬 21 例に対して、人工心肺を用いた僧帽弁修復術を実施し、術後の心機能や生存率、臨床症状の変化を詳細に解析しました。術後には心エコー指標の多くで改善が見られ、71.4%の犬で症状が完全に消失しました。全体の生存期間中央値は 767 日であり、従来の治療法よりも良好な成績を示しました。一方で、23.8%の犬では肺高血圧が残存または再発する例もあり、その背景には肺血管の構造的異常が関与している可能性が示唆されました。本研究は、外科的介入によって肺高血圧が改善され得る可能性を示すとともに、術前評価や予後予測に役立つ知見を提供しており、僧帽弁閉鎖不全症と肺高血圧症を併発した犬の治療方針を検討するうえで重要な指針となります。

【解説】

小型犬に多くみられる僧帽弁閉鎖不全症は、進行すると肺動脈圧が上昇する「肺高血圧症」を併発することがあり、これにより症状の悪化や余命の短縮が生じることが知られています。これまでの治療は主に薬による内科的な管理が中心でしたが、人の医療分野では、同様の病態に対して外科的に僧帽弁を修復する手術が有効であることが示されており、犬でもその効果が期待されてきました。本研究では、僧帽弁閉鎖不全症に伴う肺高血圧症を持つ 21 頭の犬に対して、人工心肺装置を用いた僧帽弁形成手術を実施し、手術前後の心臓の動きや血液の流れの変化、症状の改善、生存期間などを詳しく評価しました。手術後、多くの犬で心臓の拡大や逆流が改善し、肺動脈の圧力を反映する指標も低下しました。咳や失神、腹水・胸水といった臨床症状も、全体の約 7 割の犬で完全に消失しました。さらに、追跡期間中の中央値として約 2 年近く生存しており、薬のみの治療と比較して良好な経過が確認されました。ただし、5 頭（全体の約 4 分の 1）では、手術後も肺高血圧症の改善が認められないまたは、いったん改善しても再発するケースがみられました。これらの症例では、左心房圧が低下しても肺血管自体に病変が残存していた可能性があり、僧帽弁の修

復だけでは不十分な症例が存在する可能性が示唆されました。
　この研究結果は、これまで治療が難しかった肺高血圧症を伴う僧帽弁閉鎖不全症の犬に対して、外科的なアプローチが有効である可能性を示すものです。同時に、すべての症例が完全に回復するわけではないことから、術前にどの症例が手術に適しているかを見極めることの重要性も浮き彫りになりました。今回の知見は、治療の選択や飼い主への説明、そして今後の研究の基盤として、有意義な情報を提供するものです。

【発表雑誌】
Journal of Veterinary Internal Medicine: Volume 39, Issue 3 (Published: 22 April 2025)
論文 URL：https://onlinelibrary.wiley.com/doi/10.1111/jvim.70106
論文 DOI: https://doi.org/10.1111/jvim.70106
（本論文は，上記の出版社のホームページおよび米国立 PubMed Central オンラインアーカイブで全文無料公開されています。）

【論文名】
Clinical Outcomes of Mitral Valve Repair in Dogs with Pulmonary Hypertension Secondary to Myxomatous Mitral Valve Disease

【著者】
吉田　智彦　　帯広畜産大学 動物医療センター 准教授
松浦　功泰　フロリダ大学獣医学部臨床科　小動物開心外科助教
Darcy Adin　フロリダ大学獣医学部臨床科 小動物病院最高医療責任者
　　臨床教授（心臓病学）

責任著者：　吉田　智彦　　帯広畜産大学 動物医療センター 准教授

【特記事項】
本研究は、帯広畜産大学とフロリダ大学との短期留学プログラムを通じて実施された共同研究の成果です。

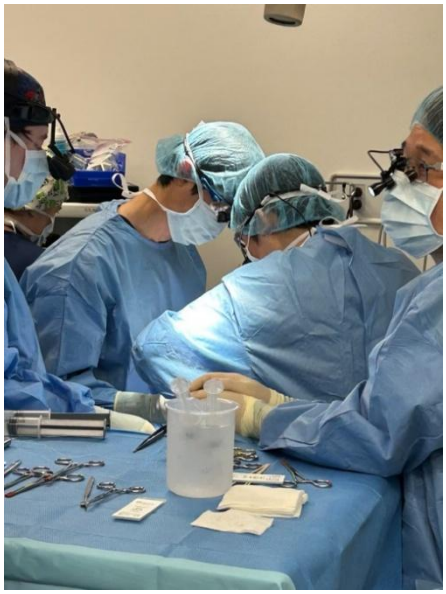

手術中の様子

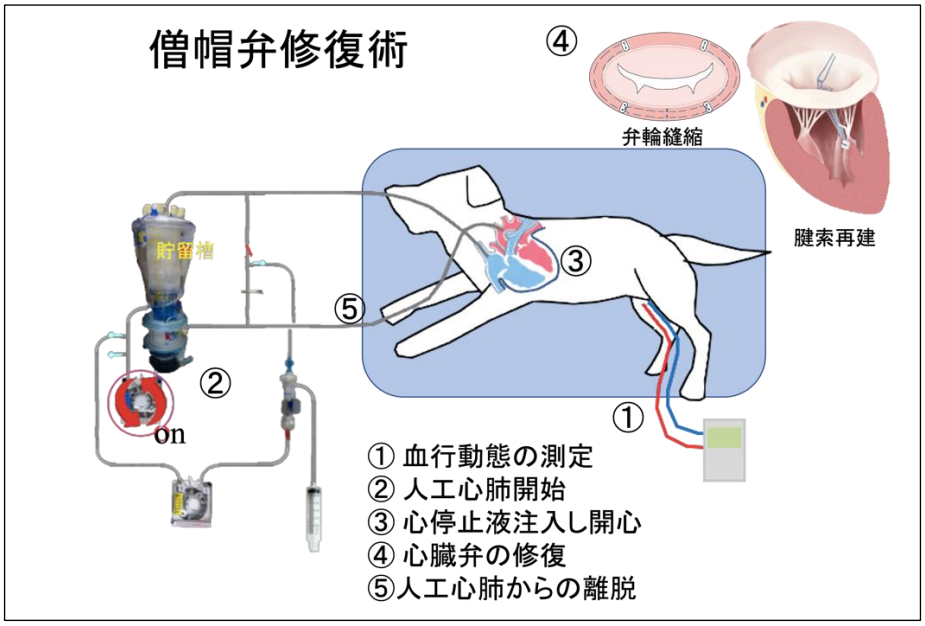

僧帽修復術の概略

【連絡先】
帯広畜産大学 動物医療センター
准教授　吉田　智彦
ＴＥＬ：0155-49-5451
E-mail: ytomohiko@obihiro.ac.jp